Ueber

concentrische Eihautduplicaturen

auf der Placenta.

INAUGURAL-DISSERTATION

zur

Erlangung der Doctorwürde

bei

hoher medicinischer Fakultät zu Marburg

eingereicht von

Ludwig Wulff,
approb. Arzt aus Geestemünde.

Marburg.
Universitäts-Buchdruckerei (R. Friedrich).
1884.

In den »Mittheilungen der Gesellschaft für Geburtshülfe in Leipzig aus dem Jahre 1879« referirt Sänger auf pag. 3 und 10 über im Ganzen 4 Fälle von einer Eihautanomalie, die bis dahin in der Literatur noch keine Erwähnung gefunden hatte. Es handelte sich um concentrische Eihautduplicaturen auf der Placenta. Seitdem ist ihr Vorkommen noch mehrfach beobachtet, auch in den »Mittheilungen« berührt worden, ohne aber näher darauf einzugehen. Bevor ich zur Beschreibung und Besprechung der mir zu Gebote stehenden 3 Fälle komme, sei es gestattet, die erwähnten 4 Fälle kurz zu recapituliren, um sie später mit für die Erklärung verwerthen zu können.

Fall I. 20jährige Ip. reifes Mädchen nach vollständig normaler Schwangerschaft. Placenta zeigt eine concentrische Eihautduplicatur von 0,3—1,0 cm. Höhe.

Fall II. Ip. Im fünften Monat mehrere Tage Leibschmerzen, mehrere Stunden deutliche Wehen, die sich wieder beruhigten. »Auf der Foetalplacenta fand sich ein 3facher Ring von Falten. Die Höhe der Falten erreichte höchstens 1 cm., der Faltenring lief gewöhnlich eine Strecke weit in einen niedrigen Wall aus, um sich dann wieder zur freien Falte zu erheben. Das gefaltete Chorion war vom Amnion vollständig überzogen, letzteres adhärirte sehr fest. Es war starke subchoriale Fibrinanhäufung vorhanden, der Faserstoff füllte auch die zur Falte erhobenen Chorionblätter«.

Bei dem III. Fall »fand sich nur eine circuläre Falte. Hier hatte die Frau, eine IXp, im fünften Monat 3 Wochen lang an mit heftigen Kreuzschmerzen verbundenen Blutungen gelitten«.

Zur Erklärung der Entstehungsweise der beschriebenen Eihautanomalien sagt Sänger: »Auf die beiden ersten [Fälle] würde die Annahme passen, dass bei ihnen die Faltungen entstanden dadurch, dass unter dem Einfluss kräftiger, aber nicht zur Geburt führender Wehen bei fest haftenbleibender Placenta auf deren Foetalseite eine Verschiebung der Eihäute mit Erhebung zu einer Falte, verbunden mit subchorialen und decidualen Extravasaten stattgefunden habe. Um die Faltungen zu bleibenden zu machen, gehörte jedenfalls öftere Wiederholung der Contractionen. Da nicht bloss das abhebbare Amnion, sondern gerade das Chorion faltig zusammengeschoben war, so konnte dies vielleicht nur zu einer Zeit geschehen, wo die Stelle der Duplicatur an der reifen Placenta früher randständig war. Diese Zeit kann, besonders bei dem III. Fall, sehr wohl der 20. Woche entsprochen haben. Um die Entstehung der Falte bei dem erstgeschilderten Fall zu erklären, könnte man statuiren, dass auch nicht zum Bewusstsein kommende Contractionen des Uterus während der Schwangerschaft die Bildung bewirken könnten. Der sogenannte doppelte Rand der Placenta, den Winkel an 7% aller Placenten traf, hat mit jenen Faltungen nichts gemein, Spiegelberg beschreibt nur Faltungen resp. »auffällig starke Runzelung« des Amnion, von der er sich denkt, dass sie möglicherweise erst nach eingetretenem Fruchttode durch Verminderung des Eiwassers und einige Zeit anhaltende Weiterwucherung der Eihäute zu Stande kommen. Credé kann sich nicht recht vorstellen, wie eine solche concentrische Duplikatur der Eihäute durch Uteruscontractionen entstehen soll. Er sieht den Grund viel eher in concentrischen Fibrinablagerungen, welche die Chorionzotten in die Höhe ziehen können. Auch Ahlfeld hält Fibrinablagerungen als Grund für möglich, da die Basis jener Duplicaturen auf beiden Seiten Fibrinknoten darbietet«.

Ferner pag. 10:

Fall IV. »Bei einer 28jährigen Ip. trat erst 8 Tage nach spontan (im 6. Monat) erfolgtem Blasensprunge und Abgang

einer grösseren Menge Fruchtwasser die Geburt ein. Von der Eröffnung des Eies an bestanden nur Kreuzschmerzen, der Uterus verkleinerte sich merklich von Tag zu Tag. Die Cervix gab sich erst auseinander, nachdem durch einmalige Einführung der Sonde kräftige Wehen angeregt waren, welche nach 4½ Stunden zur Geburt eines frühreifen Mädchens (26 Wochen) führten. Die Placenta wog 320 gr., 12 cm. lang, 14 breit. Auf der Foetalseite bemerkte man vom scharfen Placentarrand am weitesten 2 cm. entfernt eine bis zu 1 cm. aufsteigende Falte des Chorion und Amnion sich erheben, welche bogenförmig verlaufend, wieder in die Randgrenze der Eihäute überging, sodass durch deren Duplicatur ein halbmondförmiges Stück Placenta abgetheilt erschien. Ueber die 2 cm. vom Rande entfernte Insertion der 38 cm. langen Nabelschnur ging die Falte nicht hinaus. Die Blätter derselben schlossen einen schmalen Streifen Placentargewebe mit ziemlich frisch aussehendem geronnenem Blute ein. Redner glaubt bestimmt annehmen zu dürfen, die Falte habe sich im Verlauf der seit dem Blasensprung vergangenen 8 Tage gebildet und zwar in Folge der Verkleinerung des Eivolumens durch das successive abfliessende Fruchtwasser; conform dieser hätten sich die Uteruswände, sowie die fest haftenbleibende, ja weiterwachsende Placenta verdickt, Chorion und Amnion seien dann vom Rande der Placenta aus zu einer Falte zusammengeschoben worden und allmählich weiter nach Innen gerückt. Dass die Falte keine circuläre wurde, erklärte Redner durch die zunehmende Ueberdehnung der Uterusmuskulatur im hinteren Uterinsegment, welche die Eihäute in straffer Spannung erhalten habe. Die Falte hatte sich demnach nur an dem nach dem Fundus zu befindlichen Rande der Placenta abheben können. Redner habe übrigens, seitdem er darauf sein Augenmerk gerichtet, unter 133 Placenten noch 3 gefunden, mit mehr minder deutlicher Ringfaltung der Eihäute. In keinem dieser Fälle bestanden während der Schwangerschaft Wehenschmerzen noch kamen Abgänge vor. Hier hätten also wahr-

scheinlich insensible Zusammenziehungen des Uterus die Faltungen bewirkt. Herr Credé ist nicht überzeugt, dass frühzeitiger Wasserabfluss die Ursache für die Entstehung der Duplicaturen abgebe, da sonst diese Anomalie häufiger gefunden werden müsse«.

Unsere 3 Fälle wurden im Laufe des Winters 1883/84 in der hiesigen Entbindungsanstalt geboren. Von den beobachteten 200 Placenten zeigten nur diese 3 die zu beschreibende Anomalie.

Fall I. Placenta einer 24jährigen IIIp. Während der Schwangerschaft nichts Abnormes vorgefallen; besonders waren niemals Wehen aufgetreten noch war Abgang von Blut oder Wasser beobachtet worden. Die Geburt nahm mit der 32. Woche ihren Anfang; die Blase sprang, es stellten sich allmählich Wehen ein, das Wasser ging reichlicher ab. In den nächsten Tagen cessierten die Wehen und erst nach fünftägiger Dauer kam die Geburt zu Ende. Nach einer Nachgeburtsperiode von 20 Minuten wurde eine Placenta geboren von 500 gr. Gewicht, rund, 15 cm. im Durchmesser haltend, etwa 1½—2 cm. dick. Die 46 cm. lange Nabelschnur inserirte 6 cm. vom Rande. Die Placenta zeigt einen sogenannten doppelten Rand, insofern der Insertionskreis der Eihäute vom freien Placentarrand um etwa 1½—2 cm. überragt wird. Der freie Rand ist gut 2 cm. dick und fühlt sich derb an. Am Insertionskreise der Eihäute gehen dieselben nicht unmittelbar und gleichmässig auf die foetale Placentarfläche über, sondern bilden einen theils mehr theils weniger über das Placentarniveau erhobenen wallartigen Ring, der sich bald zu einer deutlichen Falte erhebt, unter die man vom Placentarcentrum aus etwa 1 cm. weit hinunter greifen kann, bald als weniger scharf aber stets deutlich hervortretende Vorragung die stärker prominirenden Stellen verbindet. An der Bildung dieser Falte betheiligen sich Chorion und Amnion, und zwar derart, dass am Uebergange des Chorion laeve in das Chorion frondosum sich die Falte erhebt und dann den Ueberzug vom Amnion mit emporhebt. Dieser Amnionüberzug lässt sich theils nur schwer und in kleinen

Fetzen von der Falte ablösen, während er an andern Stellen vollständig in der Continuität sich abgehoben hat.

Auf dem Durchschnitt der Falte erscheint die dünne Bindegewebsmembran des normalen Choriums etwas verdickt, theils fest mit ihrem Amnionüberzug verwachsen, theils vollständig von demselben entblösst, die Falte selbst erfüllt von einer schmalen Schicht von Placentargewebe und einer starken subchorialen Fibrinschicht. (cf. Figur.)

Fall II. Placenta einer 23½jährigen IIp. Im 4. Monate der Schwangerschaft eine scheinbar circumscripte Peritonitis durchgemacht, darauf rasch erholt. 8 Tage vor der Geburt Schmerzen im Leibe. Kein Blutabgang. Beginn der Geburt in der 28. Woche. Nach sehr langsamer Oeffnung des Muttermundes, bei der Eihautfalten zur Vulva heraushingen, erfolgten Blasensprung und Geburt in einer Wehe. In der letzten Hälfte der Nachgeburtsperiode continuirlicher Blutabgang, obwohl der Uterus klein und gut contrahirt war, zurückzuführen auf einen unregelmässigen bis tief zum Placentarrand reichenden Eihautriss, der das retroplacentare Blut abfliesen liess.

Placenta 430 gr., oval, 13:16, 2 cm. dick. Eihautriss unregelmässig bis zum Rande der Placenta; die Eihäute inseriren nicht am äussersten Rande der Placenta sondern vorher, etwa 1½—2 cm. vom Rande entfernt; die 43 cm. lange Nabelschnur inserirt etwa 5 cm. vom Rande. Von dem dicken doppelten Rande der Placenta etwa 2 cm. entfernt bemerkt man an der Insertionsstelle der Eihäute eine der bei Fall I beschriebenen ähnliche concentrische Duplicatur derselben; die Ausbildung zu einer wirklichen Falte ist hier noch schärfer ausgeprägt und in grösserer Ausdehnung vorhanden.

Nach einem Durchschnitt dieser Placenta ist die unten befindliche Zeichnung entworfen.

Fall III. Placenta einer 20jährigen Ip. Während der Schwangerschaft durchaus nichts Abnormes. Beginn der Geburt Ende der 33. Woche, Gesammtdauer 13 Stunden.

Placenta 430 gr., oval, 13:15, 1½ cm. dick. Nabelschnur 45 cm., Insertion 3 cm. vom Rande. Während in den beiden ersten Fällen die Duplicatur der Eihäute parallel dem freien Rande der Placenta verlief, und combiniert auftrat mit dem sogenannten doppelten Rande der Placenta, haben wir in diesem dritten Falle eine Duplicatur, die zwar auch eine vollständig geschlossene Kreisfalte bildet, aber nicht parallel dem Placentarrande verläuft. Die Eihäute inseriren theils am Rande der Placenta, theils 1½—2 cm. von demselben entfernt. Die Falte ist überall deutlich ausgesprochen, von ½—1½ cm. Tiefe, wird aber in ihrer ganzen Ausdehnung nur vom Chorion gebildet, während das Amnion sich in Toto abgehoben hat.

Ueberblicken wir jetzt das vorliegende Material, um eine Erklärung für die beschriebenen Eigenthümlichkeiten zu finden, so treten uns 2 Gruppen entgegen, die ganz verschiedene Erklärung zu fordern scheinen. Bei der einen Reihe von Fällen sind bestimmte Schwangerschaftsanomalien, deutliche Wehen, Abgänge etc. als aetiologische Momente direct vermuthbar, während die übrigen uns keins dieser Anzeichen bieten, und doch müssen wir auch für diese analoge Ursachen substituiren.

Was zunächst kräftige Wehen anbetrifft, die bei fest haftenbleibender Placenta eine Verschiebung der Eihäute auf der Foetalseite derselben sollen bewirken können, so ist allerdings dies recht wohl möglich, aber nur unter der Bedingung, dass vorher eine Verkleinerung des Eivolumens, eine Störung des allgemeinen Inhaltsdruckes stattgefunden hat; denn nur unter dieser Bedingung kann eine Faltung der Eihäute denkbar sein, da bei Erhaltung des allgemeinen Inhaltsdruckes der doch incompressible Inhalt der Eihäute eine solche Faltenbildung der elastischen Umhüllung nicht zulässt. Desshalb kann ich mich auch mit der Erklärung, die Sänger für seinen ersten Fall giebt und die er später noch für drei weitere Fälle in Anspruch nimmt »dass auch nicht zum Bewusstsein kommende Contractionen des Uterus während der Schwangerschaft die Bildung bewirken können«,

so ohne Weiteres nicht einverstanden erklären. Stets ist der Grund der Contractionen in Betracht zu ziehen und nur, wenn derselbe in einer Verkleinerung des Uterusinhaltes, in einer Verminderung des Fruchtwassers liegt, kann er als Ursache der Faltenbildung angesprochen werden. Die Möglichkeit einer solchen Verminderung des Fruchtwassers bei geschlossenem Muttermund und unverletzten Eihäuten ist ja vorhanden, sei es, dass durch Schluckbewegungen der Foetus Fruchtwasser trinkt, um es nachher an die mütterliche Blutbahn abzugeben, oder dass ein Hydramnion, welches auf der Basis irgend welcher Organerkrankung sich eingestellt hat, unter zweckmässiger Behandlunng oder auch spontan zur Rückbildung kommt. In diesen Fällen möchten allerdings insensible Contractionen, die eine Folge wären der sehr allmählichen Verkleinerung des Eivolumens, als Ursache der Eihautanomalie aufzufassen sein, aber auch nur in diesen Fällen, nicht etwa, wenn bei erhaltenem allgemeinem Inhaltsdruck durch sonstige Reize insensible oder auch deutlich constatierte Contractionen des Uterus ausgelöst werden.

Leichter erklärt sich das Zustandekommen der Faltenbildung, wenn bei sehr langsamer Oeffnung des Muttermundes und ungenügender Tamponade durch den vorliegenden Kindestheil die ausserhalb des Berührungsgürtels liegenden Theile der Blase sich allmählich immer stärker füllen und dadurch der Uterusinhalt immer mehr verkleinert wird. In diesem Falle ist zwar der Inhalt der Eihäute nicht verringert, wohl aber der des Uterus, da die Vorblase unter ganz anderen Druckverhältnissen steht. Es wirkt auf sie der volle Druck der austreibenden Kräfte, ohne dass derselbe durch den Gegendruck der mütterlichen Theile compensirt würde. Daher werden sich die vor dem unvollständig gebildeten Berührungsgürtel liegenden Eihauttheile stark ausdehnen, es findet eine Vergrösserung des Eihautraumes statt bei erhaltenem Inhalt. So haben wir es hier gewissermassen mit einem Abfliessen des Fruchtwassers in die Vorblase zu thun und der Uterusinhalt wird verkleinert, wenn

auch der Eihautinhalt derselbe bleibt. Abgesehen von der Lösung der Eihäute im unteren Uterinsegment, die hier weiter nicht in Betracht kommt, ist eine Folge hiervon, dass der sich contrahirende Uterus bei fest haftender, sich gleichfalls contrahirender Placenta dieselbe auf ihre foetale Fläche krümmt und die betreffenden Falten sich bilden.

Aehnlich erklärt sich die Entstehung, wenn nach vorzeitigem Blasensprung und nicht genügend eröffnetem Muttermund das Fruchtwasser allmählich abfliesst. »Hier werden sich«, wie Sänger bei seinem IV. Fall anführt »conform der Verkleinerung des Eivolumens die Uteruswände, sowie die fest haftenbleibende, ja weiterwachsende Placenta verdicken, Chorion und Amnion vom Rande der Placenta her zu einer Falte zusammenschieben und allmählich weiter nach Innen rücken«. Wenn Credé frühzeitigen Wasserabfluss als Ursache für die Entstehung der Duplicaturen nicht anerkennen will, »da sonst diese Anomalie häufiger gefunden werden müsse«, so ist dabei doch wohl zu bemerken, dass ja derselbe durchaus nicht die einzige Ursache bilden und keineswegs unter allen Umständen die Anomalie bewirken soll, sondern nur unter gewissen sonst mitwirkenden Momenten als solcher angesprochen wird.

Begünstigt scheint die Bildung dieser Falten zu werden durch die Wachsthumsverhältnisse der Placenta. Da mit der proportional der Schwangerschaftsdauer fortschreitenden Zunahme des Bindegewebes eine Zunahme der Starrheit der Placenta Hand in Hand geht, ist die Entstehung der Faltenbildung stets in eine Zeit zu verlegen, wo das noch weiche Parenchym der Placenta sich den Formumänderungen des Uterus während der Contractionen zu accommodiren im Stande ist. Unter normalen Verhältnissen würde am Ende der Schwangerschaft die starre Placenta der durch die Contraction bewirkten Verkleinerung ihrer Insertionsstelle nicht zu folgen vermögen, sondern an den Rändern sich lösen; hier haftet sie fest, wird auf ihre foetale Fläche gekrümmt und bietet jetzt, wenn der gleichmässige Druck des incompressiblen Inhaltes auf-

gehoben ist, Gelegenheit zur Entstehung der beschriebenen Duplicaturen. So sehen wir ja auch die Entstehung meist an Frühgeburten geknüpft; von den geschilderten 7 Fällen sind 4 Frühgeburten im 6—8. Monat. Da der Inhalt der Duplicaturen stets aus Fibrin und einer schmalen atrophischen Schicht von Placentargewebe bestand, lag es nahe, in dieser Fibrinablagerung den Grund der Faltenbildung zu suchen. Mir scheint dieselbe eher eine Folge derselben zu sein, zumal kein Grund vorliegt, warum Fibrinablagerungen, die nur als Folge aufgetretener Haemorrhagie aufzufassen sind, stets diese regelmässige concentrische Gestalt zeigen sollten, während sich das secundäre Zustandekommen einer Haemorrhagie in die schon gebildeten Falten hinein viel leichter verstehen lässt.

Das Resultat unserer Ueberlegungen ist also kurz folgendes: Die concentrischen Eihautduplicaturen auf der Placenta haben ihren Grund in Contractionen des Uterus nach Abnahme des Uterusinhaltes bei noch nicht reifer Placenta, einerlei ob die Contractionen empfunden werden oder nicht und ob sie zur Geburt führen oder sich noch wieder beruhigen.

Zum Schluss sei es mir noch gestattet, Herrn Prof. Dr. Ahlfeld für seine freundliche Unterstützung meinen herzlichsten Dank auszusprechen.

Marburg, im April 1884.

Ludwig Wulff,
approb. Arzt.

Erklärung der Zeichnung.

Die Zeichnung stellt die als Fall II geschilderte Placenta auf dem Durchschnitte dar; man sieht bei a. die Eihautduplicatur, gebildet vom Amnion und Chorion, erfüllt von einer dünnen Schicht atrophischen Placentargewebes und einer starken subchorialen Fibrinanhäufung. Bei b. tritt die Falte als solche in grösserer Ausdehnung deutlich hervor.

VITA.

Ludwig Wulff, Sohn des Bäckermeisters Ernst Wulff und seiner Gattin Doris, geb. Tönnermann, zu Geestemünde, geb. am 4. Juni 1859; besuchte zuerst die Volksschule seines Heimatsortes, von Ostern 1868 — 73 die Realschule II. O. zu Bremerhaven und von da ab das grossherzogliche Gymnasium in Oldenburg. Hier bestand er Ostern 1879 das Maturitätsexamen und bezog dann die Universität Marburg, um Medicin zu studiren. Am 5. März 1881 bestand er hier das Tentamen physicum, beendete am 16. Febr. 1884 sein medicinisches Staatsexamen und unterzog sich am 9. April 1884 dem Examen rigorosum.

Seine academischen Lehrer waren die Herren Professoren und Docenten: Ahlfeld, Boehm, Dohrn, Frerichs, Gasser, Greeff, v. Heusinger, Hüter, Külz, Lahs, Lieberkühn, Mannkopff, Marchand, Melde, Roser, Schmidt-Rimpler, Schottelius, Wagner, Wigand, Zincke.

Ihnen Allen zollt er tiefgefühlten Dank.

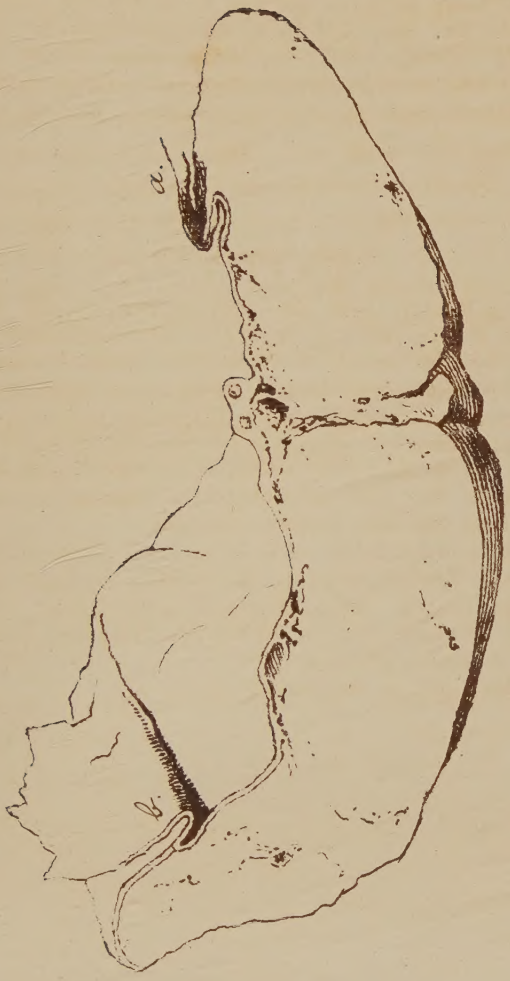
a
b